Die Gehirnwindungen und Furchen des völlig balkenlosen Gehirns.

Inaugural-Dissertation

zur

Erlangung der Doktorwürde

der

Medizinischen Fakultät der Universität Rostock

vorgelegt

von

Julius Sehnabel

approb. Arzt aus **Berlin.**

ACAD. LUGD. BAT. BIBL.

Rostock.

1914.

Gedruckt mit Genehmigung der Medizinischen Fakultät zu Rostock.

Referent: Prof. Dr. Schwalbe.

Es gibt keinen interessanteren Gegenstand in der Wissenschaft als die Erforschung des Gehirns, dessen Ausbildung der Mensch seine Stellung in der Natur verdankt. Zwar ist der äussere Bau des Gehirns schon lange bekannt und die Histologie hat seit Entdeckung des Mikroskops den Verlauf und die Lage der Hirnfasern und Zellen klar gelegt, aber seine mannigfachen Funktionen und seine Beziehungen zur Psyche stellen ein Gebiet dar, welches lange Zeit hindurch unbekannt und verlassen lag. Erst durch die medizinische Wissenschaft und die Fortschritte, die die Entwicklungsgeschichte in neuerer Zeit gemacht hat, ist dieses Gebiet zu verdienter Beachtung gekommen. Den Aerzten war es vorbehalten, durch Beobachtungen an Geisteskranken die grossen Entdeckungen zu machen, dass es gewisse materielle Sitze rein geistiger Funktion gibt.

Der Balken soll nach Vogt höhere Vorgänge nervösen und psychischen Lebens vermitteln, jedoch ist dies schwer zu beweisen, da experimentell der Balken nicht ausgeschaltet und dann die Folgeerscheinungen registriert werden können. Es bleibt nur übrig, die Naturexperimente, d. h. die während der Entwicklung entstandenen Defekte und Missbildungen und deren Folgen zu beobachten. In diesem speziellen Falle kommt es also darauf an,

Gehirne zu untersuchen, bei denen der Balken vollständig fehlt, während alle anderen Teile des Gehirns vorhanden sind.

In der Literatur sind bereits viele Fälle von Gehirnen mit totalem und partiellem Balkenmangel mitgeteilt und zusammengestellt worden, so dass eine nochmalige einfache Aufzählung hier überflüssig ist. Ich will hier nur auf die Arbeit von Probst aus dem Jahre 1901 hinweisen, wo Verfasser berichtet, dass bisher 16 vollständig balkenlose Gehirne beschrieben seien, und zwar nur makroskopisch bis auf den Fall Onufrowicz, der seinen Fall auch histologisch untersucht hat. Nach Probst wird der Wert dieser Arbeit allerdings herabgesetzt durch den Erhaltungszustand, den das Gehirn zur Zeit der histologischen Untersuchungen hatte. Ausserdem haben Foerg, Anton, Kaufmann und Mingazzini das Gehirn in einige Blöcke zerteilt und die Schnittflächen beschrieben. Die 16 Fälle von totalem Balkenmangel zählt Probst chronologisch geordnet auf, und als 17. Fall führt er seinen eigenen an, den er sowohl makroskopisch wie mikroskopisch sehr genau untersucht und beschrieben hat. Eine zweite erwähnenswerte Aufzählung gibt Banchi in der im italienischen Archiv vom Jahre 1904 erschienenen Arbeit über ein balkenloses Gehirn. Gleich im Anfange dieser Arbeit gibt Banchi eine Zusammenstellung von 61 Fällen. Unter diesen 61 Fällen sind 35 mit totalem Balkenmangel, 22 mit partiellem Balkenmangel und 4, bei denen ausser dem Namen keine weiteren Angaben gemacht sind. Die grosse Differenz in der Zahl der total balkenlosen Gehirne kommt dadurch zustande, dass Banchi die ausländische Literatur, namentlich die italienische, mehr berücksichtigt hat als Probst. Die meisten dieser Fälle haben jedoch nur statistischen Wert, weil eine Beschreibung entweder gar nicht, oder doch nur sehr ungenau gegeben ist. Den makroskopischen wie auch mikroskopischen Befund bei seinem Falle von totalem Balkenmangel hat Banchi in dieser Arbeit sehr ausführlich niedergelegt. Seit Banchi ist dann die Literatur noch mit 4 Fällen von total balkenlosen Gehirnen bereichert worden. Im Jahre 1905 wurde von I. Goldberg ein Fall veröffentlicht, dem Marchand im Jahre 1909 mit einer ausführlichen Beschreibung eines Falles folgte. Marchand ist auch noch im Besitze eines zweiten Gehirns mit totalem Balkenmangel, der bis jetzt noch nicht publiziert ist. Ebenso ist von seinen beiden Fällen mit partiellem Balkenmangel erst einer beschrieben in seiner Monographie: Ueber die normale Entwicklung

und den Mangel des Balkens im menschlichen Gehirn. Im Jahre 1912 schliesslich berichtete Klieneberger über den jüngsten Fall von totalem Balkenmangel im Archiv für Psychiatrie.

Wir können also heute sagen, dass im ganzen 22 resp. 40 Fälle von totalem Balkenmangel beobachtet sind, je nachdem man die Aufzählung von Probst oder Banchi zugrunde legt. Von diesen sind die Fälle von Onufrowicz, Probst, Banchi, Goldberg, Marchand und Klieneberger, also 6, auch mikroskopisch untersucht und für das Studium über Balkenmangel am wertvollsten. In dieser Hinsicht von grosser Bedeutung ist auch die Arbeit von Ernst: „Ueber Missbildungen des Zentralnervensystems", in der der Balkenmangel eingehend erörtert wird. Ferner sind erwähnenswert die Arbeiten von Arndt und Sklarek und Groz, welche im Anschluss an eine Beschreibung je eines Falles von partiellem Balkenmangel auf den Balkenmangel im allgemeinen eingehen.

So hat sich nun Fall an Fall gereiht und es ist augenblicklich schon schwer, einen Ueberblick über die Literatur zu bekommen. Daher habe ich es unternommen, die Fälle von totalem Balkenmangel genau durchzustudieren, und die für das Studium über Balkenmangel wertvollen Punkte nach einem bestimmten Schema zu ordnen, das folgendermassen zusammengestellt ist:

A. Fragen über die einzelnen Fälle.

1. Alter und Geschlecht.
2. Bestanden klinische Erscheinungen? Welcher Art? Von Geburt an?
3. Sektionsbefund. Sind anderweitige Missbildungen a) des Körpers, b) des Gehirns gefunden worden?
4. Wie ist der Windungstypus an der medialen Grosshirnseite?
5. Wie an der Konvexität und Basis?
6. Gestalt des Cuneus?
7. Hat histologische Untersuchung stattgefunden? (Kurze Zusammenstellung derselben.)

B. Fragen über die Ausführungen des Autors.

8. Gibt Verfasser eine Literaturübersicht?
9. Referiert der Verfasser über embryologische Entwicklung?

10. Hat er selbst über embryologische Entwicklung Untersuchungen angestellt?
11. Referiert Verfasser über vergleichend anatomische Untersuchungen?
12. Hat er selbst solche angestellt?
13. Welches sind die Ansichten des Verfassers über die formale Genese?

    Begrenzt er die Entstehungszeit (teratogenetische Terminationsperiode)? Wie stellt Verfasser die abnorme Entwicklung dar? Hemmungsbildung?
14. Sagt Verfasser etwas über kausale Genese? Nimmt er Beziehungen zu fetalen Krankheiten oder zu anderen Entwicklungsstörungen an? Erörtert er mechanische oder chemische Ursachen? Oder nimmt er innere Ursachen, falsche Entwicklungsrichtung an?

An diese Literaturübersicht schliesse ich die Beschreibung der Furchen und Windungen eines Grosshirns mit völligem Balkenmangel. Ich beabsichtige, durch diese Literaturübersicht und die Beschreibung eine Grundlage zu geben für die weitere Bearbeitung des Falles, zugleich auch die Orientierung über die Literatur bei Untersuchung neuer Fälle von Balkenmangel zu erleichtern.

Die Fälle von totalem Balkenmangel habe ich in zwei Typen A und B geschieden, eine Einteilung, wie sie H. Vogt in seiner im Jahre 1905 erschienenen Arbeit mitgeteilt hat. Unter dem Typus A sind alle Fälle beschrieben, bei denen ausser dem Balkenmangel am ganzen Gehirn noch andere hochgradige Aufbaustörungen und morphologische Veränderungen vorhanden sind. An der medialen Hemisphärenwand ist kein Radiärtypus, die Randwindung ist kreisförmig, es fehlt das Septum pellucidum, da es sich an der Weiterentwicklung der medialen Grosshirnseite beteiligt hat, und Mark und Rinde besitzt. Das Gehirn zeigt im ganzen einen fetalen Zustand und erinnert an ein Marsupialiergehirn. Die Orientierung an den Gehirnen ist äusserst schwierig und teilweise sogar unmöglich. Nach Vogt liegt bei diesem Typus eine echte Agenesie des Balkens vor. Die Ursache der „allgemeinen Missbildung", zu deren Symptom der Balkenmangel gehört, ist eine fetale Erkrankung. Als primär-pathologische Momente kommen hier in Betracht: Veränderungen des Ependyms und der Pia (Virchow), Gefässerweichungen. Hydrocephalus

internus ist entweder eine Persistenz des grossen fetalen Plexus oder eine solche ex vacuo. Bei Individuen, die länger gelebt haben, muss man annehmen, dass die missbildeten Gehirne als locus minoris resistentiae noch postfetal grössere Veränderungen erleiden, daher oft Gliose etc. Ein hohes Lebensalter wird jedoch nicht erreicht, wie aus den einzelnen Fällen, Dubreuil neugeboren, Ward 11 Monate, Virchow 6 Wochen, etc. ersichtlich ist.

Unter dem Typus B sind dann die Fälle angeführt, bei denen sich folgende Veränderungen finden: An der medialen Hemisphärenwand Radiärtypus und Fehlen des Gyrus fornicatus. Im übrigen treten die anderen Anomalien dem Typus A gegenüber weit zurück. Bei der histologischen Untersuchung hat sich bei diesen Fällen ein Balkenlängsbündel konstatieren lassen und auch die übrigen Veränderungen sind als sekundär abhängig von der Störung des Balkens anerkannt worden. Es ist auch bei dieser lokalen Missbildung ein höheres Lebensalter möglich: Eichler 43 Jahre, Knox 40 Jahre, Onufrowicz 32 Jahre, Kaufmann 24 Jahre etc. Nach Vogt liegt in diesen Fällen nur ein Hindernis des Zustandekommens der grossen Kommissur vor bei normaler Anlage des Systems. Marchand hat bei seinen Arbeiten über Balkenmangel einen Fall beobachtet, der zu letzter Kategorie gehört und gelangt daher zu dem Resultat, dass bei Balkenmangel es sich nie um Agenesie handelt, sondern stets um Heterotopie. Die normalerweise angelegten Balkenfasern ändern nach seiner Ansicht nur ihren Verlauf infolge Ausbleibens der Verwachsung beider Hemisphären, wie bei den Doppelmissbildungen.

Von den ältesten Fällen finden sich in der Literatur nur spärliche Notizen, so dass eine Bearbeitung nach dem angegebenen Schema nicht möglich ist. Aus literarischen Rücksichten müssen sie jedoch mit angeführt werden.

Fälle vom Typus A.

1. **Dubreuil.**
   Drei Stunden altes Kind, das äusserlich eine doppelte Hasenscharte und Wolfsrachen zeigt. Balken, Fornix, Septum, Trigonum fehlen völlig. Der dritte Ventrikel ist durch Aneinanderrücken der Sehhügel verschwunden. Geruchsnerv und Kommissura mollis fehlen.

2. **Ward.**
   Zweimonatliches Kind, das keine Spur von Intelligenz gezeigt hat. Hemisphären nur durch die Kommissura nervorum opicorum miteinander verbunden, alle anderen fehlen.

3. **Cruveillir.**
   Atrophie der Hemisphären und des Balkens bei einem Blödsinnigen.
4. **Battersby.**
   Neun Wochen altes Mädchen. Fornix, Septum, Falx, Corpus callosum und Plexus chor. fehlen. An ihrer Stelle eine mit zwei Quart Flüssigkeit gefüllte Höhle, die von einer dünnen Membran umschlossen wird. Der dritte Ventrikel ist sehr seicht. Kommissura mollis fehlt.
5. **Bianchi.**
   Völlig blödsinniges Kind. Falx und Balken fehlen. Beide Hemisphären sind zu einer verschmolzen, Kommissura mollis fehlt.
6. **Luschka.**
   Eine Stunde altes Kind. Septum und Fornix fehlen. Hemisphären verschmolzen. Dritter Ventrikel und Streifenhügel nicht vorhanden. Die Sehhügel bilden eine zusammenhängende, vor der Brücke hervorragende Masse. Die Pyramiden fehlen, so dass die stark entwickelten Oliven sich berühren. Kommissura mollis fehlt.
7. **Budin.**
   Zwei Tage altes Mädchen. Nur Bulbus, Pons, Hirnschenkel, Corpus striatum, Tractus opticus und von den Hemisphären Lobus temporalis und occipitalis vorhanden. Alles andere ist durch 950 gr. Flüssigkeit ersetzt. Kommissura mollis fehlt.
8. **Mangelsdorff.**
   1. Drei Monate altes Mädchen.
   2. Starb an Pneumonie und bot keine anderen klinischen Erscheinungen.
   3a. Defekt der linken Lunge, lobuläre Pneumonie, Stenose der linken Arteria pulmonalis, linksseitiger Uterus bicornis.
   3b. Partieller Defekt der Falx cerebri, Hydrops ventriculorum, Craniotabes, ausserdem noch andere seltene Abnormitäten, die Mangelsdorf in einem ausführlichen Protokoll mitteilt. Erwähnt sei hier nur, dass ausser dem Balkendefekt alle anderen Missbildungen nur auf der linken Seite sich befinden.
9. **Virchow.**

A.

   1. —, 2. —, 3. —.
   3a. Kongenitaler Hydrocephalus internus aller Ventrikel. Ausser dem Balken fehlt die Kommissura anterior und Septum pellucidum vollständig. Ausgedehnte Leptomeningitis mit zahlreichen Verwachsungen des Gehirns. Nervus opticus links interkraniel fast ganz vernichtet. Auf dem vorderen Teil der Sella turcica eine Cyste.
   4. An den Windungen zahlreiche Anomalien. Auch Mikrogyrie und Verwerfung der Rindenschichten.
   5. —, 6. —, 7. —.

B.

   8. —, 9. —, 10. —, 11. —, 12. —.
   13. Als ursächliches Moment kann man nach Virchow sowohl den kongenitalen Hydrocephalus internus, wie auch die leptomeningitischen Verwachsungen ansehen, die dann als primär pathologische Momente,

sowohl zum Hydrocephalus als auch zum Balkendefekt und den anderen Missbildungen geführt haben.

10. Mingazzini.
    1. Elfmonatliches Kind.
    2. Idiotisch.
    3a. —, 3b. —. Vollständiger Balkenmangel. Auf beiden Hemisphären abnormer Windungstyp, den Mingazzini aus dem Hydrocephalus ableitet, und der keinen Bezug zum Balkenmangel habe. Im Hirnstamm fand sich rechts eine aufsteigende Degeneration der medialen Schleife. Links Schwund des Corpus geniculatum und des hinteren Vierhügels, fast totaler Schwund der Pyramide von Brücke bis zur Kreuzungsstelle, Mangel nach rechts kreuzender Pyramidenbahnen, Atrophie der Olive. Ferner fehlten das Tapetum des Balkens, während der Forceps wohl erhalten war.

11. Goldberg. A.
    1. Vier Jahre. Frühgeburt. Geschlecht nicht angegeben.
    2. Erst vom achten Tage an zeigten sich klinische Erscheinungen. Langsam begannen Krämpfe, die durch die ganze Lebenszeit bestanden. Das Kind hat nie laufen oder sprechen gelernt, und konnte den Kopf nicht selbständig halten. Hochgradige rachitische Erscheinungen. Gesicht asymmetrisch. Am linken Auge ein grosses Maculocolobom, dann chorioiditische Herde, Myopia excessiva, staphyloma posticum. Am rechten Auge: Anschwellung der Augenlider und Erweiterung der Venen im oberen Augenlid und rechten Stirnseite. Bulbus bis zum Aequator vorgetrieben. Colobom der Iris nach oben, persistierende Pupillarmembran. Coloboma lentis. Augenbewegungen rechts nach allen Richtungen eingeschränkt. Rechter Facialis affiziert. Kind liegt in starker Opistotonusstellung. Drei Tage nach Erhebung dieses Befundes ergab
    3. die Sektion noch am Schädel starke Stirnhöcker und keilförmige Vortreibung der Scheitelhöhle und Abplattung der Hinterhauptsgegend. Nähte treten stark nach aussen vor. Im Gehirn fand sich 100 ccm wässerige Flüssigkeit, ferner gliomatöse Cysten in der rechten Orbitalhöhle. Neigung der Arachnoidea zur cystoiden Degeneration und an der Falx cerebri eine walnussgrosse Cyste. Am Gehirn selbst fanden sich folgende Anomalien: Totaler Balkenmangel, Gyrus rectus nur rechts angedeutet. Es fehlen rechts Lobus lingualis, Kommissura mollis und Gyrus fornicatus. Verkümmert sind: Corpora quadrigemina besonders rechts, Ober- und Unterwurm nur rechts. Die Ventrikel sind erweitert. Fornix ist mit dem Ependym des rechten Seitenventrikels verwachsen, links normal. Rechte Hemisphäre kleiner als die linke. Hirngewicht 750 gr.
    4. und 5. An der medialen konvexen und unteren Fläche der Hemisphären sind die Windungen nur teilweise mikrogyrisch, aber rechts mehr als links. An der Basis deutlich ausgeprägte Mikrogyrie, im hinteren Abschnitt der rechten Orbitalwindung.
    6. Cuneus ist rechts kräftig entwickelt, etwas mikrogyrisch ebenso links.

7. Vom Gehirn wurden nur zwei mikrogyrische Partien histologisch untersucht, und zwar die erste Stirnwindung und hintere mikrogyrische Zentralwindung. Es zeigt sich auch das typische Bild der Mikrogyrie. Starke Gliavermehrung und Gliasklerose bei hochgradiger relativer Verminderung der Ganglienzellen. Letztere sind im allgemeinen von gut entwickelter Form. Der absolute Defekt lässt sich schwer feststellen.

B.

8. Goldberg gibt ganz kurzen Literaturbericht.
9. —, 10. —, 11. —, 12. —.
13. Goldberg sagt, dass die an der Falx cerebri sitzende Cyste im vierten Fetalmonat die Vereinigung der Grosshirnhemisphären durch den Balken verhindert hat. Ferner hält Goldberg es für berechtigt, die Mikrogyrie in abhängige Beziehung zum Balkenmangel zu bringen, weil sie von mehreren Autoren (Anton, Virchow, Sander, Probst) gefunden wurde. Eine primäre Gliawucherung, Sklerose, verantwortlich zu machen, müsse dagegen gesucht erscheinen. Eine Entstehung der Mikrogyrie durch Meningoencephalitis superficialis (Oppenheim) und nach der Theorie von Jelgersma erkennt Goldberg nicht an. Für das letztere fehlt das schematische, für das erstere die Entzündung. Der Umstand, dass die Ausbildung der Mikrogyrie unverkennbar scharf abgegrenzte Rinderfelder betrifft, ist ein Anhaltspunkt dafür, dass keine frühzeitigen allgemeinen, sondern lokale, später zur Geltung gekommene Momente die Hauptrolle spielen.

Fälle vom Typus B.

1. **Reil.**
   Dreissigjährige Frau, schwachsinnig, doch zu Botengängen brauchbar. Hydrops ventriculorum. Balken, Kommissura anterior und posterior, lamina cineria und Gyrus fornicatus fehlen. Fornix in zwei seitliche Hälften geteilt. Kommissura mollis vorhanden.

2. **Solly.**
   Sechzehnjähriger schwachsinniger Knabe, der aber lesen konnte. Statt des Balkens ein häutiger Sack, der von der linken Hemisphäre ausgeht. Links fehlt das Crus posterior fornicis und ein Teil des Körpers. Kommissura mollis breit und dick.

3. **I. Clendinning.**
   Zehnjähriges Mädchen von völlig normalem Geisteszustand. Der ganze Balken und der hintere Teil des Fornix fehlen. Kommissura mollis?

4. **Gauster.**
   Fünfundzwanzigjähriger blödsinniger Epileptiker. Fornix normal. Hydrops ventriculorum. Kommissura mollis fehlt.

5. **Rokitansky.**
   1. Fünfundzwanzig Jahre alter Pfründner.
   2. An Tabes gestorben. Seit seinem 20. Lebensjahre nach Schreck epileptisch und allmählich blödsinnig.

3a. —, 3b. —. Vollständiger Balkenmangel. Seitenventrikel sehr gross, besonders die Hinterhörner. An der äusseren Seitenwand des rechten Hinterhorns mehrere erbsengrosse Plaques ($1^1/_2$ Zoll hoch hineinspringende, höckerige, unebene, wie aus sehr kleinen Gyri bestehende Inseln), Corpora mammillaria und Fornix waren vorhanden, ebenso eine dünne vordere Kommissur.

6. Foerg. A.

1. 17 Jahre altes Mädchen.
2. Vollkommen blödsinnig von Geburt an.
3. Grosser, ungeformter Kopf. Arme und Beine sichelförmig gekrümmt. Skelett infolge früherer Rachitis und späterer Osteoporose ungemein verkrüppelt.
4. An den medialen Grosshirnseiten ist rechts namentlich im Parietal- und Occipitallappen ein abnormer unregelmässiger Typus, dagegen links Radiärtypus und der Parietalteil mikrogyrisch.
5. Kein besonderer Typus, nur rechts verlaufen parallel zur Fissura Sylvii und senkrecht zum unteren Rand des Stirnlappens 8 gut ausgeprägte Gyri.
6. Cuneus ist links länglich, keulenförmig.
7. Es hat eine sehr genaue und sorgfältige histologische Untersuchung stattgefunden. Höhlen sind erweitert. Fornix geht nicht zu den Corpora mammillaria, sondern zum Corpus striatum, internum, sowie in den Stirnlappen selbst ein.

Thalamus opticus normal, nur nicht verbunden durch Kommissura mollis. Corpus striatum ist bis auf die Cauda, die bis zur Spitze des Unterlappens gut verfolgbar ist, rings von Mantelmasse umgeben, ähnlich dem Linsenkern. Bei der Freilegung des Corpus striatum wurden Foerg weisse, längsverlaufende Fasern sichtbar, welche zum Teil in das Corpus striatum, zum Teil in den Stirnlappen verlaufen. Foerg erklärt sie für den widernatürlich starken Fornix.

Fasersysteme.

1. Longitudinalbündel. Fornix und Zwinge mit ihrem Ammonshorn bilden ein gemeinschaftliches Ganze. Von diesen gehen strahlenförmige Ausläufer in: 1. den Sehhügel, 2. die Corpora mammillaria, 3. den Streifenhügel, 4. alle Randwülste der vorderen Lappen, 5. die vorderste und hinterste Abteilung des Oberlappens, 6. den Hinter- und Unterlappen vielleicht einige wenige Bündel durch das Ammonshorn.
2. Corona radiata normal.
3. Quere Fasern **oberhalb** der Zwinge von der Scheitelgegend des Oberlappens bis zu den Randwülsten der inneren Fläche, die nicht Fortsetzungen der Hirnschenkel sind, hält Foerg für Analoga der Balkenradiationen.
4. Linsenkern normal.
5. Bogenbündel normal.
6. Fibrae arcuatae normal.

Ob eine seitliche Radiation der Kommissura anterior vorhanden ist, lässt Foerg unbestimmt.

B.

8. Foerg gibt keine Literaturübersicht.
9. —, 10. —.
11. Nur an einer Stelle.
12. —.
13. Als Entstehungszeit nimmt Verfasser den 4. Fetalmonat an. Die formale Genese ist nach Foerg folgendermassen: Das Primäre ist eine fehlerhafte Bildung der Kerne, speziell des Corpus striatum, von dem sich bei der normalen Entwicklung die Mantelfläche erhebt und sich halb ringförmig herumwulstet. Wenn also das Corpus striatum fehlerhaft ausgebildet sei, so müsste auch selbstverständlich Mantel und Balken, die davon ausgehen, Abnormitäten zeigen.
14. Ueber die kausale Genese sagt Foerg nichts.

7. **Poterin-Dumontel.**

1. 72jähriger Mann.
2. 3—4mal schnell vorübergehende Ohnmachten, wahrscheinlich epileptische Anfälle. Er war ziemlich geistesschwach, antwortete auf Fragen richtig, war zu Botengängen zu gebrauchen, konnte lesen und schreiben.
3b. —. Mässiges Oedem der Meningen, die Seitenventrikel sind enorm weit, das Marklager der Hemisphären ist auf eine dünne, weisse Lamelle reduziert. Es besteht mässige Asymmetrie, Komm. ant. et post vorhanden, ebenso Fornix, dessen Psalterium fehlt. Septum pellicidum fehlt.

8. **Huppert.**

1. 27jähriger Mann.
2. Von frühester Kindheit an epileptische Anfälle. Im zweiten Jahre abnorme Bewegungen, schlägt sich mit der Faust an die Stirn. Lernte im 4. Jahre laufen und etwas undeutlich sprechen, dagegen nie lesen und schreiben. Alle sonstigen Bewegungen coordiniert. Keine Erregung des Gemütes, sondern stets apathisch. Hat einmal Variola gehabt, im übrigen häufig Durchfall und Erbrechen. Ante exitum Icterus und Ascites durch Lebercirrhose. Ungleichseitige Gesichtsinnervation.
3. Sektion ergibt die typischen Erscheinungen des Icterus. Mit Ausnahme des Hirnschädels, in dem keine Emissarien sind, graciler Körperbau.
3b. Hydrocephalus internus. Cysten im linken und rechten Stirnhirn. In der Ausdehnung der ersten und zweiten Stirnwindung bis zur Zentralwindung. Kommissura mollis rudimentär. Statt des Balkens eine Gewebsplatte über dem dritten Ventrikel. Kommissura ant. et post., ebenso die Fornixschenkel vorn erhalten. Aber verdrängt und zusammengedrückt. Die hinteren Fortsätze (Ammonshorn) wieder erhalten. Septum pellucidum fehlt. (Den mittleren Teil der Corpora fornicis hat Huppert wahrscheinlich in der Rindensubstanz nicht erkannt.
4. —, 5. —, 6. —.
7. Histologische Untersuchung hat stattgefunden. Aber nur an einigen Stellen. Hervorgehoben ist nur die Beschaffenheit der Platte, die den Platz des Balkens einnimmt. Florähnliches löcheriges Aussehen, bläulich weisslicher Farbe. Aber doch derb und zähe, zugleich unregelmässig,

kleinhöckerig durch die an den Knotenpunkten der unregelmässigen engen Maschen entstehenden Verdickungen (Sklerose?).

B.

8. und 9. nur ganz kurz.
10. —, 11. —, 12. —.
13. Da die Platte sich hat bilden können, schliesst Huppert eine Hemmungsbildung aus und nimmt an, dass Hydrocephalus congenitus mechanisch die Zusammenschmelzung verhindert hat.

9. **Malinverni.** 40jähriger ziemlich intelligenter Mann, jedoch etwas unreinlich und melancholisch. Balken, Fornix, Gyrus fornicatus fehlen. Kommissura mollis?

10. **Knox.** Völlig blödsinnige 40jährige Frau. Balken (Balkenlängsbündel?) als Vorsprung markiert. Fornix und Septum pellucidum gespalten. Ventrikel kommuniziert mit den übrigen. Kommissura mollis fehlt. An der medialen Seite Radiärtyp, Randwindung fehlt. Konvexität entspricht der Norm.

11. **Eichler.**

A.

1. 43jähriger Mann.
2. War immer gesund bis zu seinem 42. Lebensjahr, wo er an einem Tumor testis erkrankte. Es trat Gangrän und Tod ein. Geistig hat er nie etwas abnormes gezeigt.
3. Die Sektion ergab: Ca. testis mit Metastasen in den retroperitonealen Lymphdrüsen und Mediastinaldrüsen, Hydronephrose rechts, Thrombrose der Vena cava inf. Lungenemphysem und Oedem, geringe Verdickung der Mitralklappe. Leichte Scoliose der Wirbelsäule. Schädel asymmetrisch sehr gross und breit. Verknöcherung der Hauptnähte.

3b. Im Gehirn zeigt sich statt des Balkens eine dünne durchscheinende Membran, welche die Decke des 3. Ventrikels bildet, der mit klarer Flüssigkeit angefüllt ist. Kommissura ant. et post. vorhanden, vom Fornix nur Reste. Es besteht Anlage des Septum pellucidum und Längswulst.

4. Die Windungen konvergieren gegen den Balkendefekt.
5. Konvexität entspricht der Norm.
6. —, 7 —.

B.

8. —, 9. —, 10. —, 11. —, 12 —.
13. Verfasser spricht von einer Hemmungsbildung, die schon früh im Fetalleben und nicht durch postfetale Krankheit entstanden ist. Die rechte Hemisphäre, an der sept. pell. und ein dem Balken entsprechender Wulst sich befindet, zeigt ungefähr den Zustand, wie wir ihn bei 18 wöchentlichen Feten beobachten können. Die störende Ursache muss daher wohl vor dieser Zeit eingewirkt haben.

12. **Mangelsdorff.**

A.

1. 50jähriger Mann.
2. Von Geburt an blödsinnig, aber nicht besonders hochgradig. Seine geistige Entwicklung die eines Knaben. Er fungierte viele Jahre als Hausknecht und starb an Pneumonie.

3. Die Sektion ergab: Asymmetrie der Brücke, hämorrhagische Myositis des Musculus longus colli, frische Pneumonie, partielles Lungenoedem, Bronchialkatarrh. Chalicosis pulmon., Tractionsdivertikel der Speiseröhre mit Perforation der Spitze. Trichocephalus dispar. Oxyuris vermicularis.

3b. Die weichen Hirnhäute sind im Niveau der Balkenoberfläche untereinander verwachsen, nach dessen Lösung sich eine $1^1/_2$ cm breite, ganz zarte, durchscheinende, von feinsten, weissen Linien durchzogene Membranen zeigt, die anscheinend gefässlos ist. Sie beginnt an der Kommissura ant. und reicht $3^1/_2$ cm weit nach hinten. Kommissura ant. vorhanden, Kommissura mollis fehlt, und Kommissura post. nicht deutlich markiert. Das Hinterhorn enorm ausgedehnt und mit Serum gefüllt. Unter- und Vorderhorn eng. An der Basis ist die Arachnoidea fleckig, sehnig getrübt. Am vorderen Rande der Brücke eine tiefe spaltförmige Öffnung. Arachnoidea der Med. obl. sehr stark pigmentiert und die Arterien stark dilatiert.

4. —, 5. —, 6. —, 7. —.

B.

8. Verfasser gibt ausführliche Literaturübersicht.

9. —, 12. —.

13. Verfasser nimmt für diesen Fall den 3. Monat als Termin für die Entstehung an, da in diesem Monat nach Tiedemann die Bildung des Balkens am vorderen Ende beginnt. Hydrocephalus int. hat nach Mangelsdorff das Wachstum der Kommissuren verhindert.

13. **Anton.**

A.

1. 7monatlicher Fetus, weiblich.
2. Klinische Diagnose: Debilitas congenita.
3. Sinus mit dunkelflüssigem Blut angefüllt. In den Ventrikeln reichlich klar gelbliche Flüssigkeit. Ecchymosen auf der Lungenoberfläche.
4. Die mediale Fläche des Grosshirns ist durch Fissura calcarina und parietooccipitalis, parietofrontalis und durch einen tiefen Spalt, der zwischen den beiden letztgenannten Furchen liegt, in 4 kielförmige Abschnitte geteilt. Fissura parietooccipitalis und calcarina laufen parallel, letztere teilt die Occipitalspitze.
5. An der konvexen Fläche verläuft die Fissura Sylvii steil und ist rudimentär, wie auch die Inselwindungen kaum angedeutet sind. Die Windungen konvergieren auf den Scheitel. Zwischen Scheitel- und Hinterhauptslappen ist eine sattelförmige Vertiefung.
6. Cuneus ist zungenförmig.
7. Histologische Untersuchung: Ventrikel enorm weit. Nervus Lancisi setzt sich als selbständiger Faserzug fort und verschwindet in den oberen Teilen der Fascia dentata. Der erste Teil des Nervus Lancisi ist der Anfangsteil des Gyrus fornicatus. Kommissura ant. et fornicis fehlen. Kommissura mollis vorhanden. Auch Med. obl. und Rückenmark ist histologisch untersucht und auf abnorme Entwicklung der Pyramidenstränge hingewiesen.

B.

8. Anton gibt nur eine kleine Literaturübersicht.

9. —, 10. —.

11. Berichtet, dass die Marsupialia keinen Balken haben.
12. —.
13. Als Entstehungszeit wird Ende des 3. bis Mitte des 4. Fetalmonats angegeben, da Sept. pell. (3. Fetalmonat) angedeutet ist. Als Ursache gibt Verfasser Druckwirkung infolge Hydrocephalus internus an.

14. **Anton.** A.
1. 14 Tage alter Knabe.
2. —.
3. Hydrocephalus externus, Cheilognatopalatochisis bilateralis. Infractio femoris dextra (intrauterina) sanata. Pneumonia lobularis bilateralis, Meningocele cerebralis.
4. Mediale Fläche des Grosshirns zeigt Radiärtypus. (5 tiefe Furchen.)
5. An der Konvexität ist infolge der Mikrogyrie und atypischer Gestaltung nur die Fissura Sylvii wiederzuerkennen, deren beide Aeste senkrecht aufeinanderstehen. Nervus opticus kommt oberhalb der Fissura Sylvii aus der Gehirnmasse heraus. Die Basis ist sehr undeutlich zu erkennen. Corpora mammillaria fehlen.
6. Cuneus ist keilförmig und med. nicht durch Fissura parietoccipitalis begrenzt, da diese sich nicht mit der Fissura calcarina vereinigt.
7. Verfasser gibt eine ausführliche Beschreibung der histologischen Untersuchung. Es wird auch ein frontooccipitales Bündel genannt als Randbogen. Alle Fasermassen scheinen in den grossen Massen des Streifenhügels, Linsenkerns und Sehhügels zu enden, der Zug der inneren Kapsel also zur Stabkranzfaserung gar nicht vorhanden zu sein.
8. Anton gibt keinen Literaturbericht, sondern verweist auf den zweiten Teil seiner Arbeit, wo eine solche gegeben werden soll.
9. Kurz.
10. Anton hat Untersuchungen angestellt an 4 und 9—10½ cm langen Feten
11. —, 12 —.
13. Die Entstehung setzt Anton in den 4. Fetalmonat. Die Embryonalfurchen seien wieder verschwunden, aber es hätten sich gleichartige ausgebildet im 4. Fetalmonat, da später keine Fetalfurchen entstehen. Als Genese kommen in Betracht: 1. Aeusserer Insult (Fall der Mutter am Ende des 3. Fetalmonats, wo auch die intrauterine Femurfraktur erfolgte und die darauf folgenden Uteruskrämpfe. 2. Hydrocephalus internus mit anschliessenden Verwachsungen.

15. **Onufrowicz.** A.
1. 37jährige Frau.
2. Von Geburt an blöde, so dass sie nicht einmal lesen gelernt hat.
3a. Verkümmerte Hände und Klumpfüsse, Skoliose der Wirbelsäule.
3b. Gehirn symmetrisch im ganzen verkleinert. Ausser dem Fehlen des Bulpus olfactorius entspricht der innere Aufbau der Norm.
4. An der medialen Hemisphärenfläche fehlt der Gyrus fornicatus. Es besteht Radiärtypus und im Hinterhauptslappen ein ganz abnormer Verlauf der Windungen.
5. An der Konvexität normale Furchung, so weit die primären Furchen in Frage kommen.

6. Cuneus ist keilförmig, jedoch mit abgestumpfter Spitze, da Fissura calc. und parietooccipitalis sich nicht vereinigen.
7. Histologische Untersuchung hat stattgefunden an 300 Querschnitten vom Sept. pell. bis gegen das hintere Drittel des Unterhorns. Es hat sich hierbei ergeben: Trotz des Balkenmangels ist die Balkentapete vorhanden. Der eigentliche Balkenforceps fehlt, während der laterale Fortsatz des Forceps stark entwickelt ist. Onufrowicz schliesst daraus, dass die Faserung der Balkentapete nicht zum Balken gehört, sondern zu den längeren Assoziationsfasersystemen einer Hemisphäre gerechnet werden muss. Durch das Fehlen der Balkenstrahlung wird ein Assoziationsfasersystem des Stirnlappens zum Hinterhauptslappen sichtbar. Im Hinterhauptslappen wird dieses Bündel dargestellt durch die Balkentapete und den lateralen Fortsatz des Balkenforceps. Onufrowicż bezeichnet es mit Frontooccipitalis-Assoziationsbündel oder wahrer Fasciculus longitudinalis superior. Die Komm. ant. ist nach Onufrowicz der Balken für die Schläfenlappen.

B.

8. Verfasser gibt ausführliche Literaturübersicht.
9. Nur in bezug auf die Balkenanlage.
10. —, 11. —, 12 —.
13. Nach Onufrowicz handelt es sich um eine Hemmungsbildung.

16. Kaufmann.

A.

1. 24jähriges Mädchen.
2. Soll im 4. Lebensjahr gestürzt sein und seit dem Fall in ihrer geistigen Entwicklung zurückgeblieben sein. Sie ist nie ganz gesund gewesen und hat oft Erbrechen gehabt. Keine psychischen Alterationen. Kurz vor dem Tode epileptiforme Anfälle (18 in einer Nacht), eine linksseitige Lähmung einen Tag vor dem Tode. Die Sprache leicht haesitierend.
3. Wachsbleiches Mädchen mit sehr starker rechtsseitiger Kyphoscoliose beiderseitiger chronischer Nephritis, linksseitiger Herzhypertrophie mit Dilatation. Starke Dilation des rechten Ventrikels. Im Herzbeutel und Pleurahöhle reichliches Transsudat. Atrophische Stauungsmilz, Stauungsleber mit geringer Atrophie, mässige Oedeme an den unteren Extremitäten und Handrücken.

3b. Gehirn im ganzen verkleinert. Pia leicht oedematös und verdickt. Bei der Herausnahme entleert sich eine bedeutende Menge wasserklare Flüssigkeit. Im Grunde der Fissura pallii wölbt sich eine piaähnliche Membran leicht hervor. Im Gebiet des Stirnlappens besteht eine feste Verklebung der medialen Hemisphärenlappen. Die Dura und Pia adhaerend und feste Verklebung der Pia mit der der anderen Seite. Kommissura ant. rudimentär. Chiasma mächtig entwickelt. Kommissura med. fehlt. Kommissura post. vorhanden. Sept. pell. fehlt, aber eine Analogon in Form einer verdünnten Stelle von Faserbündeln, die parallel dem Verlauf des Gewölbes gehen, und zwar nur links, während rechts an derselben Stelle ein Bündel von grosser Mächtigkeit vorhanden ist, welches nach allen Richtungen Strahlen aussendet. Nervus Lancisii nicht vorhanden.

4. Kein deutlicher Radiärtypus, aber die Furchen konvergieren gegen den Balkendefekt. Gyrus fornicatus ist nicht wie bei Onufrowicz durch radiäre Furchen in einzelne Bestandteile zerlegt, sondern nur im Anfang als dünner Wulst sichtbar. Durch abnorm weit vorn stattfindendes Aufsteigen der Fissura callosomarginalis ist der Präcuneus sehr gross. Fissura parietooccipitalis ist sehr deutlich und reicht $1^1/_2$ cm weit in die Konvexität der Hemisphären hinein. Fissura calc. nur angedeutet. Rechts sind grössere Abweichungen vorhanden, aber im ganzen ähnlich wie links. Nur Praecuneus ist nach vorn offen.
5. Während an der linken Konvexität Zentral- und andere Furchen unverkennbar sind, ist der Windungstypus rechts abnorm und die Orientierung sehr schwer.
6. Cuneus links ganz abnorm. Er hat einen Stiel von durchweg oberflächlichem Verlauf, der als eigene Windung ausgebildet ist und an der unteren hinteren Kante des Praecuneus inseriert, allerdings durch eine tiefe Furche von demselben abgesetzt. Er sieht aus wie zum Praecuneus gehörig. Rechts: Nur nach vorn deutlich abgegrenzt, nach hinten zum Teil durch Fissura calc., die nicht bis zur Occipitalspitze verläuft. Es findet schon vorher eine Verschmelzung mit der Zungenwindung statt, die als Fortsetzung der Hakenwindung erscheint wie normal.
7. Histologische Untersuchung hat an Frontalschnitten stattgefunden.

   Besondere Beachtung wird dem frontooccipitalen Assoziationsbündel geschenkt, das von dem Stirn- bis zum Hinterhauptshirn zieht und teilweise mit Fornixfasern etc. in Verbindung steht.

   Dann hebt Kaufmann besonders hervor, dass das Tapetum der alten Autoren, das bis dato allgemein als Teil des Balkens betrachtet wurde, gar nichts mit dem Balken zu tun habe, sondern zu dem wahren Fasciculus longitudinalis sup. gehört.

B.

8. —, 9. —, 10. —, 11. —, 12. —.
13. Nach Kaufmann hat in diesem Falle die Bildung des Balkens nie begonnen und der Beginn der Entwicklungsstörung ist in die Zeit zwischen Ende des 3. und Mitte des 4. Fetalmonats zu legen, bedingt durch Hydrocephalus int.

17. **Probst.** A.

1. 15jähriger Jüngling.
2. Von Geburt an idiotisch. Kontrakturen der Beine. Sprachvermögen ist nicht zur Entwicklung gekommen. Tags über, besonders morgens, epileptische Anfälle. Mit dem Kopf führte er wiegende Bewegungen aus, schrie ohne Grund und biss sich in den Unterarm. Salivation. Adduktoren der Oberschenkel und Beuger der Unterschenkel springen stark hervor. Extremitäten im übrigen atrophisch. Stirn hoch, Schädel gross (50 cm Umfang).
3. Körper sehr klein, Muskel und Fettpolster sehr stark geschwunden. In den Bronchien schaumig blutige Flüssigkeit. Im Herzbeutel ein Esslöffel seröser Flüssigkeit. Herz schlaff. Rechter Ventrikel von Fett um-

wachsen. Sehr verfettete und grosse Niere. Milz gelappt, schlaff. Pulpa braun.

4. Die Windungen an der medialen Fläche der Grosshirnhemisphären stellen plumpe Windungszüge dar, die etwa 2—3 cm ohne Nebenäste gegen den Ventrikelschlitz in radiärer Richtung ziehen. Die den Parazentrallappen entsprechenden Windungen zeichnen sich durch besondere Plumpheit aus, laufen aber gegen den Ventrikelrand in ein Convolut von mikrogyrischen Windungen aus. Auch der Gyrus frontalis superior zeigt im beschränkten Masse mikrogyrischen Typus. Auffällig ist noch, dass der Ventrikelschlitz sowohl im Stirn- als auch Hinterhauptslappen sich gleichsam fortsetzt in eine horizontal verlaufende tiefe Furche, Gewölbe, Kommissura ant. sept. pell. und Kommissura mollis fehlen.
5. Die konvexe Fläche der rechten Hemisphäre zeigt wenig gestörte Verhältnisse. Gyrus centralis ant. ist ausserordentlich plump. Im Gyrus centralis post. befindet sich ein kleiner mikrogyrischer Bezirk von dreieckiger Umgrenzung und ungefähr 1 cm Seitenlänge. Die linke Hemisphäre dagegen zeigt ganz abnorme Verhältnisse. Zentral- und Sylvische Furche klaffen weit und gehen unmittelbar ineinander über. Im übrigen wechseln plumpe Windungen mit mikrogyrischen Partien ab.
6. Cuneus ist links durch eine seiner Richtung nach wie Fissura calc. verlaufende Furche in zwei Teile geteilt, von denen der hintere Teil mikrogyrisch ist.
7. Erwähnenswert ist ein Frontalschnitt, der den Nervus opticus und Mandelkern getroffen hat. Hier ist von Interesse die Markmasse lateral und dorsal vom Fornix, die von Onufrowicz als Assotation frontooccipitalis beschrieben ist. Sie liegt da, wo normal der Balken unter dem Gyrus fornicatus hinwegzieht. Es sind hauptsächlich sagittal verlaufende Fasern, einige sind auch schief und längs getroffen. Letztere strahlen von der oberen Stirnwindung ein. Die zweite Stirnwindung und teilweise vordere Zentralwindung bilden ein mikrogyrisches Convolut bis zum Schleifenkern, dazwischen nur dünne Markschicht.

B.

8. **Probst** gibt eine sehr ausführliche Literaturübersicht und berichtet auch über
9. embryologische Entwicklung.
10. Durch seine Untersuchungen hat er nachgewiesen, dass das Balkenlängsbündel im normalen Gehirn nicht vorkommt, und die Hypothese von Sachs erhält durch seine Untersuchungen eine sichere Grundlage. Die Theorie von Forel-Onufrowicz verwirft Probst.
11. —, 12. —.
13. Verfasser trennt nicht scharf formale und kausale Genese. Die Störungen in der Entwicklung und Wachstum der grauen Substanz, welche die Mikrogyrie und Heterotopi der grauen Substanz bedingen und das Wachstum der Nervenfasern hinderten, sind nach Probst auch die Ursachen des Balkenmangels. Normalerweise sollen nach Probst die Balkenfasern von den Pyramidenzellen, deren Collateralen sie dar-

stellen, zur medialen Linie wachsen. Nach Vogt liegt eine schwere primäre Missbildung bei diesem Falle vor. Der Balkenmangel gehört aber nicht zu diesem Symptom unmittelbar, da keine Agenesie besteht. Die Weiterentwicklung des Balkens ist später gehemmt. Es handelt sich also nach Vogt um einen gemischten Fall.

18. **Banchi.**

Banchi erörtert wohl in seiner vorzüglichen Arbeit alle in meinem Schema aufgestellten Fragen. Jedoch ist bis jetzt noch keine Uebersetzung oder ein Referat in deutscher Sprache erschienen, so dass es mir nur möglich war, einige Fragen nach den Abbildungen zu beantworten.

4. Radiärtypus, der namentlich rechts sehr ausgesprochen ist und dem Fall aus dem hiesigen Pathologischen Institut sehr ähnelt.
5. An der Konvexität sind rechts die Verhältnisse annähernd normal, so dass an der ganzen äusseren Fläche sämtliche Furchen und Windungen deutlich zu erkennen sind. Auch links sind die Gyrie von annähernd normal verlaufenden Furchen gut begrenzt. Nur die Sylvische Furche ist nicht so einheitlich wie rechts. Auch an der Basis sind die Furchen rechts deutlicher als links.
6. Cuneus rechts keilförmig, links schmal und lang.
7. Histologische Untersuchung hat an Serienschnitten (50 μ) stattgefunden und grosse Sorgfalt ist dem vielumstrittenen Längsbündel gewidmet.
8. Verfasser gibt eine sehr ausführliche Literaturübersicht.

19. **Marchand.** A.

1. 20jähriges Mädchen.
2. Sinnesorgane intakt. Im cerebrospinalen wie peripherischen Nervensystem keine Abnormitäten. Sie soll aber wenig intelligent gewesen sein, und öfter Störigkeit, ja Irresein gezeigt haben. Konnte lesen und schreiben.
3. Die Sektion ergab als Todesursache eine ulceröse Kaverne im linken Oberlappen und eine ausgedehnte frische lobuläre Pneumonie in der rechten Lunge. Ferner war der rechte Ventrikel hypertrophisch und das Herzfleisch fettig degeneriert. Im Ligamentum latum fanden sich einige accessorische Nebennieren.
4. Mediale Fläche der rechten Hemisphäre zeigt exquisiten Radiärtypus. Sie ist von einem System von im ganzen 9 Radiärfurchen durchzogen, zwischen denen fächerartig angeordnete Windungen liegen. Die mediale Fläche der linken Hemisphäre entspricht im ganzen der rechten. Nur Fissura parietooccipitalis verläuft zuerst horizontal, steigt dann schräg nach aufwärts, ohne den Rand zu erreichen und wendet sich dann nach abwärts. Die Fissura calc. folgt diesem Lauf.
5. An der konvexen Fläche der Hemisphären fällt der geringe Windungsreichtum auf. Die ganze Anordnung der Windungen weist nach Marchand darauf hin, dass die konvexe Fläche gewissermassen eine Verschiebung nach der Mittelspalte hin, eine Art Einrollung erlitten hat, welche durch den Defekt des Balkens und den dadurch frei gewordenen Raum an der medialen Fläche bedingt ist. Daher erklärt sich auch das

Offenbleiben der Fissura Sylvii, die mangelhafte Ausbildung des Operculums und die Verschiebung der ersten Hinterhauptswindung.

6. Der Cuneus ist rechts ziemlich schmal, links eigentümlich hakenförmig entsprechend dem Verlauf der Fissura parietooccipitalis.
7. Es sind Serienschnitte angefertigt, die sich aber schlecht färbbar erwie en und von denen ein grosser Teil verloren gegangen ist. Marchand macht besonders auf ein Faserbündel aufmerksam, das sich auf dem Frontalschnitt dicht über dem Seitenventrikel als ein rundliches Gebilde präsentiert, welches durch bogenförmige Fasern in einzelne Blätter und Bündel gesondert ist. In der Gegend der Foramen Monroi ist es mit dem darunterliegenden Fornix innig verbunden. Fornices sind normal entwickelt, hängen aber in der Mitte nicht zusammen. Onufrowicz und nach ihm Kaufmann halten die Fasermasse für die normalen sagittal verlaufenden Faserbündel, die nur bei fehlendem Balken deutlich hervortreten. Marchand ist der Ansicht, dass diese Fasermasse nicht einem normalen Faserzuge entspricht, sondern aus Fasern besteht, welche in normalem Gehirn von einer Seite zur anderen ziehen. Sachs hat dieselbe Meinung geäussert. Bei Balkenmangel wird der Forceps von Fasern gebildet, welche zunächst in normaler Weise verlaufen, dann aber mit den anderen Fasern in der Längsrichtung nach vorn ziehen.

B.

8. Marchand greift an mehreren Stellen auf frühere Autoren zurück.
9. Referiert über embryologische Entwicklung,
10. die er selbst angestellt hat, aber auch über solche anderer Autoren.
11. —, 12 —.
13. Marchand erörtert die formale Genese. Die Entstehung muss in der Zeit gesucht werden, wo die Anlage des Balkens noch gar nicht vorhanden ist, also im 3. Fetalmonat. Bei Balkenmangel handelt es sich nicht um eine Neubildung, sondern um eine Umbildung mit partiellem Defekt. Es sind schon von dem 3. Fetalmonat Ursprungszellen des Balkens angelegt, und die Balkenfasern entwickeln sich nur in anderer Richtung als normal, wie bei den Doppelmissbildungen (Janus.). Die Ursache aber in der Richtungsänderung ist in dem Ausbleiben der Verwachsung beider Hemisphären zu suchen, die ja auch eine besondere Ursache haben muss, vorläufig aber als Bildungshemmung bezeichnet werden kann. Eine primäre Ursache, wie mechanische Hemmung durch Verdickung der Häute (Virchow) oder Cysten (Goldberg) ist nach Marchand eine vollständig unhaltbare Annahme.

Bei partiellem Balkenmangel, wo das vorhandene Balkenrudiment ganz dem Zustande der Balkenanlage im 4. Fetalmonat entspricht, behauptet Marchand, dass es sich um Hemmungsbildung handelt. Im übrigen unterscheidet Marchand:

1. Primäre Missbildung. (Abweichend in der ersten Bildung des Organs.)
2. Sekundäre Missbildung. (Die schon vorhandene Anlage ist zerstört.)

Die Ansicht, dass infolge Balkenmangel eine hydrocephalische Erweiterung der Seitenventrikel eintreten muss, verwirft Marchand, da

bei seinen Fällen keine Erweiterung, ausser einer mässigen der Hinterhörner vorhanden ist.

20. Stoecker.

A.

1. 18jähriger Jüngling.
2. Klinische Erscheinungen zeigten sich nur in bezug auf Affekt und Gemüt von Geburt an. Im 16. Jahre trat ein Rückschritt seiner geistigen Fähigkeiten ein. Er erblindete total (Sehnervenatrophie) und bot die psychischen und somatischen Symptome der progressiven Paralyse.
3. Die Obduktion ergab: Infantiler äusserer Habitus, infantiler Typus der inneren Organe.

3a. Hydrocephalus ext. et int. Es fehlt im Gehirn nur der Balken, während Kommissura ant. med. et post. vorhanden sind.

4. An der medialen Fläche ist der Radiärtypus am deutlichsten an den mittleren und hinteren Partien. Gyrus fornicatus fehlt. Ebenso das Sept. pell. Die Mehrzahl der radiären Furchen mündet frei in die grosse Hirnspalte. Die mediale Fläche ist von der Mantelhaube bis herunter zum Thalamus von dicken Hirnwindungen gebildet. Fissura parieto-occipitalis und calcarina laufen parallel nach vorn und unten.
5. Die Windungen der Konvexität sind reichlich gegliedert und ohne wesentliche Abnormitäten.
6. Cuneus länglich.
7. Das Gehirn ist in eine ziemlich lückenlose Serie von Frontalschnitten (80 Mikra) zerlegt worden. Hierbei hat sich herausgestellt, dass sich an Stelle des mächtigen Kommissurensystems des Balkens ein ausgedehntes Längsfasersystem befindet. Dieses entspricht in seinem Verlauf und Lagebeziehungen den unter „Frontooccipitalis Associationsbündel" und „Balkenlängsbündel" von anderen Autoren beschriebenen Fasern, dann aber auch nach Stoecker dem normalen Balkenanteil innerhalb der Hemisphären. Fornixschenkel und Säule bleiben getrennt. Gyrus fornicatus eine breite Windungsmasse, welche beiderseits an die grosse Längsspalte reicht. Die Erweiterung des Seitenventrikels ist hochgradig, was sich nach Stoecker aus der Kombination mit fortgeschrittener progressiver Paralyse erklärt.

B.

8. Stoecker verweist auf die Literaturübersicht von H. Vogt.
9. —, 10. —, 11. —, 12. —.
13. Verfasser sagt nichts über die Genese des Balkendefektes. Das Balkenlängsbündel hält er für etwas Praeformiertes (also keine Heteropie) wegen der konstanten Regelmässigkeit mit der es in allen Fällen von Balkenmangel auftritt, wo keine wesentlichen Aufbaustörungen im Gehirn sich zeigen. Auch im normalen Balken verlaufen nach Stoecker Längsfasern. Klieneberger, der diesen Fall klinisch beschrieben hat, nimmt Stellung zu den Fragen 13 und 14, lässt es aber unentschieden, ob Hinderung in der Entwicklung durch die Lues, oder ob der Hydrocephalus internus zum Balkenmangel geführt hat.

In der Literatur sind noch die Fälle von Klob, Kollmann, Gaddi, Christie, Palmerini, di Lorenzo, Calori, Denny, Bruce, Dunn, Urquhart, Ecker, Marchand angeführt. Jedoch lagen nur die Arbeiten in einem kurzen Referat vor, so dass eine Einreihung unter eine bestimmte Gruppe nicht möglich war.

Als Anhang habe ich dann noch die neuesten Fälle von partiellem B. M. von Arndt und Sklarek und von Groz nach meinem Schema bearbeitet. Denn einmal haben diese Arbeiten grosse wissenschaftliche Bedeutung, weil gründliche histologische Untersuchung stattgefunden hat, und dann sind diese Fälle wichtig als Uebergangsfälle zwischen den Fällen mit totalem Balkenmangel Typus B und normalen Gehirnen.

Zwei Fälle von partiellem Balkenmangel.

1. **Arndt und Sklarek.** A.
   1. 15jähriges Mädchen.
   2. Im 2. Lebensjahr 3—4 Krampfanfälle, seitdem nie wieder. Mit 4 Jahren lernte sie sprechen, war stets geistig anormal und kam mit 6 Jahren nach Dalldorf. Sehnenreflexe gesteigert und Spasmen an den unteren Extremitäten. Litt häufig an Phlyktänen, Magen- und Mittelohrkatarrh. Starb an Siebbeinempyem und Aspiration der eitrigen Masse.
   3. Bei der Sektion fand sich nur trübe Schwellung des Herzfleisches, der Niere und Leber, und die Siebbeinzellen waren mit Eiter gefüllt.
   4. An der Gehirnoberfläche fand sich an keiner Stelle ein besonderer Typus oder ausgeprägte Mikrogyrie. Die einzelnen Windungen sind gut entwickelt. Ein dem Gyrus fornicatus entsprechender Windungszug ist vorhanden, weicht aber von der Norm ab. Von Kommissuren ist vorhanden:
      1. Meynertsche Kommissur.
      2. Balkenfaserquerbündel (dorsoventral 2—1 mm, frontooccipitalis 3 mm) Corpora mammillaria, med. und lat. Sehhügelkern und Aquaeductus Sylvii.
   7. Histologische Untersuchung hat an Serienschnitten (75 Mikra) stattgefunden. Dabei ergaben sich folgende Abweichungen von der Norm:
      1. Querfaserung des Balkens fehlt. Nur 2 mm dickes Faserbündel verbindet beide Hemisphären, wo sonst das Knie liegt.
      2. Balkenlängsbündel (Probst) zieht dorsomedial vom Seitenventrikel, vom Stirn- zum Hinterhauptslappen und bildet das Tapetum des Hinter- und Unterhorns des Seitenventrikels.
      3. Aus dem Balkenlängsbündel treten während des ganzen Verlaufes Fasern zu den verschiedenen Hirnwindungen.
      4. Die rudimentären Balkenquerfasern gehen in die neutrale Kante des Balkenlängsbündels über und verlieren sich in der Masse.

5. Fornixschenkel verlaufen getrennt aber in enger Verbindung mit ventraler Kante des Balkenlängsbündels.
6. Der rückwärts verlaufende Schenkel der Kommissura ant. ist jederseits unter dem Linsenkern zu verfolgen. Die quere Verbindung dieser Schenkel vor den aufsteigenden Fornixsäulen fehlt. Es fehlt also die eigentliche Kommissura anterior.

B.

8. Arndt und Sklarek geben ausführliche Literaturübersicht.
9. Referieren über embryologische Entwicklung, in der sie mit Mihalkowicz einer Ansicht sind.
10. —, 11. —, 12. —.
13. Formale Genese: Arndt und Sklarek halten den Balkenmangel für eine Hemmungsbildung und ziehen vergleichend die Brust-, Bauch- und Blasenspalte heran, wo auch die Organe auf einer frühen Stufe der Entwicklung stehen geblieben sind.
14. Scheinen innere Ursachen anzunehmen.

2. Groz.

A.

1. Neugeboren, männlich.
2. —, 3. —.
4. An der medialen Fläche des Grosshirns fehlen Septum pell., Fornix, Kommissura mollis, Gyris fornicatus und sulcus callosomarginalis. Ein Balkenrudiment entspricht dem genu corporis callosi. Die mediale Fläche ist radiär gestreift durch 5 tiefere bis zum queren Gehirnspalt reichende Furchen. Auch die beiden letzten, Fiss. parietoocipitalis und Fiss. calc. laufen getrennt bis zum Gehirnspalt.
5. An der Konvexität sind an Stirn- und Hinterhauptslappen, aber auch an der medialen Fläche, zahlreiche und kleine Windungen vorhanden. Am Schläfen- und Scheitellappen fehlen die typischen Windungen. Sulcus ventralis reicht bis in die Fissura Sylvii. Die Basis ist weniger beteiligt, zeigt aber auch namentlich im Orbitalteil starke Mikrogyrie.
6. Cuneus von länglicher Gestalt.
7. Bei der histologischen Untersuchung finden sich: Cysten, Blutungen, Hyperaemie, Gliawucherungen, geringe Grösse und Zahl der Pyramidenzellen, die zum Teil im Zustand der Degeneration sind. Kleinzellige Infiltrate um einige kleine Gefässe herum, destruierende Bindegewebswucherung in der Umgebung grösserer Gefässe. Verbacken von Windungen durch verdickte Piasepten. (Diffuse haemorrhagische Encephalitis unter Beteiligung der Pia mater und des Ependyms der Seitenventrikel.) Balkenlängsbündel nicht vorhanden. (Unkenntlich durch jahrelange Konservierung?)

B.

8. Groz gibt kurzen Literaturbericht.
9. Nur teilweise.
10. —, 11 —, 12 —.
13. Formale Genese. Groz nimmt an, dass es sich bei seinem Falle um Hemmungsbildung handelt. Der Zeitpunkt der den Balken in seiner

Entwicklung aufhaltenden Ursache sei im Anfang des 4. Fetalmonats zu suchen. Denn der Balken beginnt sich im 3. Fetalmonat anzulegen in dem Teil, der sich später als Genu corp. callos. darstellt. Die radiäre Furchung besteht noch Ende des 3. Fetalmonats, um dann mit Ausbildung des Balkens zu verschwinden, Fissura parietooccipitalis und calcarina bleiben bestehen. Im 4. Fetalmonat bilden sich Gyrus fornicatus und sulcus calloso-marginalis. Auch an dem Entwicklungsstadium der Fissura Sylvii sei zu ersehen, dass die Zeit, in der die Oberflächengestaltung im normalen Verlauf innehielt, in der ersten Hälfte des Fetallebens gelegen sein muss.

Die Gesetzmässigkeiten dieser Form der Missbildung des Zentralnervensystems haben zu theoretischen Erörterungen und Schlüssen auf allgemeine Gesetze der Organentwicklung geführt und werden noch weitere Aufklärung bringen, wenn sich die Zahl der Gehirne mit Balkenmangel um das Doppelte und Dreifache vergrössert hat. Es ist daher wichtig, dass alle sezierten Gehirne mit Balkenmangel morphologisch und histologisch untersucht und beschrieben werden. In dieser Beziehung dürfte auch ein Fall von totalem Balkenmangel aus dem Rostocker Pathologischen Institut günstig gestaltet sein, dessen Benutzung Herr Professor Dr. Schwalbe mir gütigst gestattet hat. Ich habe nur den äusseren Bau des Gehirns beschrieben, die histologische Untersuchung soll später stattfinden.

Der Fall betrifft ein 19jähriges Mädchen, Kellner, aus dem Idiotenheim Lewenberg i. M. Klinisch war nur in Erfahrung zu bringen, dass von Geburt an Schwachsinn und kurz vor dem Tode die Symptome einer Basisfraktur vorhanden waren.

Die Sektion fand am 7. Februar 1912 statt und ergab folgendes:

Leiche eines 19jährigen Mädchens mit dem äusseren Aussehen eines 14—15jährigen. Schamhaare vorhanden; in den Achselhöhlen keine Haare. Brustdrüsen vorhanden. Kopfhaarwuchs, besonders der vorderen oberen Schädelbezirke sehr dünn. Augenbrauen nicht buschig; treffen in der Mittellinie nicht zusammen. Nase ohne auffällige Bildung. Ohrläppchen nicht ausgebildet. Schädelbau ohne Besonderheiten. Ernährungszustand gut. Leichenstarre und Leichenflecke vorhanden. Das rechte Augenlid erscheint leicht haemorrhagisch infiltriert.

Brusthöhle:

Pleura der Lungen frei. Pleurahöhlen leer. In den Lungen nirgends fremde Einlagerungen. Das Gewebe blutreich, die unteren Teile sind beiderseits fester und dunkler, Luftgehalt nirgends aufgehoben. Die Bronchien sind sehr stark gerötet und mit Schleim bedeckt. Die Rötung setzt sich fort bis in die Trachea, die bis zum Kehlkopf die gleiche Rötung zeigt.

Herz von gehöriger Grösse. Muskelfleisch fest, braunrot, ohne Einlagerungen. Herzklappen intakt. An den Papillarmuskeln des linken Ventrikels mehrere abnorme Sehnenfäden vorhanden.

Brusthöhle:

Milz etwas vergrössert, Gewebe nicht sehr erweicht, aber mit dem Messer abstreichbar. Farbe dunkelgraurot.

Leber von gehöriger Grösse, Kapsel glatt, Gewebe leicht gefeldert. Konsistenz nicht vermehrt. In der Gallenblase cr. 2 Esslöffel brauner Galle.

Pankreas, Nebennieren o. B., nicht vergrössert. Magen und Darmschleimhaut zeigen keine Veränderungen. Im Dickdarm fester Stuhl von gewöhnlicher Farbe.

Nieren ohne hervortretende fetale Lappung. Gewebe etwas derb von blaurötlicher Farbe, Kapsel leicht abziehbar.

Beckenorgane:

Blase und Mastdarm ohne krankhafte Erscheinungen. Uterus hat in der Fundushöhle eine Einsenkung, so dass die Form eines Uterus bicornis angedeutet ist. Ovarien sehr gross, enthalten einige cystische Hohlräume. Vagina ohne Besonderheiten.

Schädelhöhle:

Das Schädeldach ist sehr dünn, besonders an den Stirnregionen. Nahtgegenden durchscheinend. Die weichen Kopfdecken ohne blutige Durchtränkung. Die Dura ist mit der inneren Schädeldecke verwachsen. Sinus longitudinalis leer. Die Dura ist in der Gegend der Occipitalschuppe und beiderseits bis zur hinteren Fläche des Scheitelbeins abgehoben, der entstandene Raum mit Blutcoagula und noch flüssigem schwarzroten Blut gefüllt. Es kann nirgends eine Fraktur oder ein Riss in den Knochen des Schädels gefunden werden. Die Gruben und Juga der Schädelbasis sind auffallend scharf ausgeprägt.

Gehirn auffallend gross. Gewicht 1600 gr. Die weichen Häute sind klar und durchsichtig. In der Occipitalgegend ist die Gefässfüllung stärker, und hier finden sich einige kleine Blutaustritte. Die Kanten der Hemisphären sind ziemlich scharf. Gehirnmasse fest und etwas rigid. Der Balken fehlt vollständig.

Die Hemisphären werden an der Unterseite nur durch dünnes durchsichtiges Bindegewebe verbunden. Die Ventrikel sind nicht besonders erweitert. Nur die hinteren Abschnitte der Seitenventrikel sind etwas erweitert, ohne dass jedoch die Erweiterung hochgradig zu nennen wäre.

Kleinhirn o. B. Hypophysis nicht vergrössert. Im linken mittleren und inneren Ohr eine schleimig-eitrige Flüssigkeit.

Anatomische Diagnose:

Extradurales Haematom der Schädelbasis und Occipitalregion,
Vollkommener Balkenmangel,
Uterus bicornis,
Abnorme Sehnenfäden der Papillarmuskeln,
Otitis media chronica sinistra.

Nach der Sektion wurde das Gewicht 1600 gr festgestellt und die Masse bestimmt. Die linke und die rechte Hemisphäre

haben beide eine Länge von 19,5 cm. Die Höhe beträgt links 9,5 cm und rechts 8 cm. Von dem Verlauf der Arterien ist bemerkenswert, dass eine grosse der Arteria cerebri anterior entsprechende Arterie in einer abnormen Furche vor dem Zwischenhirn verlief. Es wurde das Gehirn dann sofort in Müllersche Flüssigkeit gelegt, um jedwede Veränderung, so weit wie eben möglich, fernzuhalten. Von der technischen Mitarbeiterin des Instituts, Fräulein Gertrud Schmohl, sind dann Photographien von allen Seiten angefertigt worden. Nach diesen und nach dem fertigen Präparat sind unter Leitung und Aufsicht des Herrn Professor Dr. Schwalbe die Figuren auf den Tafeln 1—5 hergestellt worden.

Kleinhirn, Pons und Medulla oblongata zeigen keine Besonderheiten, so dass ich nur das Grosshirn beschreibe.

Beschreibung des Grosshirns.

Mediale Fläche, rechte Hemisphäre. (Tafel I.)

Bei der Beschreibung der medialen Fläche geht man am besten unter ständigem Vergleich mit einem normalen Gehirne vom Thalamus aus. Dieser lässt bei dem balkenlosen Gehirn die Kommissura media erkennen; Balken, Fornix, und Sept. pell. fehlen vollständig. Unter dem Thalamus opt. findet sich eine wulstige Hervorragung, die sich nach vorn bis an das vordere Ende des Thalamus erstreckt und nach unten in das Chiasma übergeht (a). Hinter der Kommissura med. ist eine scharfe, schmale Rinne (R). Kommissura ant. ist nicht sichtbar, und Korpus mammillare ist nicht abgrenzbar, steckt vielleicht in dem mit a bezeichneten Wulste. Ueber dem Thalamus ein weiter Spalt, der dem Ventrikel entspricht. Dieser Spalt setzt sich direkt nach vorn fort, und seine Verlängerung nach hinten ist die Fissura calc. Die Windungen über diesem Spalt haben eine ausgesprochene radiäre Anordnung und erscheinen sehr hoch. Es beträgt ihre Höhe 4,5 cm. Am normalen Gehirn haben die entsprechenden Windungen nur 3,8 cm Höhe. Am normalen Gehirn kommt dazu aber die Dicke des Balkens von 0,7 cm, so dass die Entfernung von der oberen Grenze des Thalamus bis zur Konvexität der medialen Fläche beim balkenlosen und normalen Gehirn gleich ist (4,5 cm). In der Höhe der medialen Windungen des balkenlosen Gehirns steckt also die normale

Windungshöhe + Balkendicke. An Stelle des Balkens finden wir also eine Zunahme der supraventrikulären Gehirnsubstanz. Dies spricht auch dafür, dass kein Defekt von Fasern, sondern nur anderer Aufbau vorhanden ist. Auf dem Thalamus aufgelagert findet sich eine feine Membran, annähernd ganz mit ihm verwachsen. Plexus ist nicht sichtbar. Der subthalamische Wulst a geht lateral in eine scharfe Kante über, die natürlich nur beim Hineinsehen in die Tiefe sichtbar ist.

Von den Windungen und Furchen der medialen Seite der rechten Hemisphäre sind die wichtigsten wiederzuerkennen (Fig. I). Es fehlt völlig der Sulcus callosomarginalis (cinguli). Daher ist auch die Abgrenzung eines Gyrus fornicatus unmöglich. Die radiäre Anordnung der Spalten über dem Thalamus opt. wurde schon erwähnt. Da die einzelnen Sulci sehr ungleichwertig in ihrer Tiefe sind, so ist eine Zählung nützlich. Man kann 12 Spalten zählen, zu deren Benennung wir am besten von einigen Sulci resp. Fissuren ausgehen, die mit den normalen Spalten sicher zu identifizieren sind.

Im Gebiet des Hinterhauptlappens grenzt sich am deutlichsten der Cuneus ab. Die Fissura parietooccipitalis (f. p. o.) ist ebenso wie die Fissura calcarina (f. c.) deutlich. Die Fissura parietooccipitalis verläuft schräger als normal und ist im Sinne des Uhrzeigers gegen die Norm gedreht. Der Verlauf der Fissura calcarina kann makroskopisch wenigstens als normal bezeichnet werden. Der Cuneus ist von verschmälerter Basis aber bedeutenderer Höhe gegenüber der Norm. Der Praecuneus (pr.) ist nach vorn durch eine deutliche Spalte abgegrenzt, die dem aufsteigenden Ast des Sulcus callosomarginalis (c. asc.) entsprechen dürfte. Die Abgrenzung des Lobus paracentralis bleibt unsicher. Die Furchen vor dem c. asc. sind durchaus abnorm und insbesondere fehlt jede horizontale Gliederung im Bereiche des Stirnlappens. Zur Fixierung für die mikroskopische Untersuchung bezeichne ich die Sulci vor dem c. asc. mit Zahlen. Nach vorn setzt sich der Spalt über dem Thalamus opticus in eine tiefe Furche s. I. fort. Der vordere Teil von s. I. bildet eine Art Zentrum für Radiärfurchen, die ich als sr. 1—4 bezeichne. sr. 4 kehrt nach kurzem, 2 cm langem Verlauf in horizontaler Richtung wieder in den radiären Verlauf nach oben zurück. sr. 5 steigt am vorderen Ende des Thalamus opticus senkrecht nach oben und begrenzt mit sr. 4 eine charakteristische Windung, die mit der durch sr. 6 und sr. 7 begrenzten Windung

eine ∼förmige Gestalt ergibt. Als S su bezeichne ich die tiefe Furche im vorderen unteren Teile. Sie dürfte dem Sulcus supraorbitalis entsprechen.

Konvexe Fläche, rechte Hemisphäre. (Fig. II.)

Bei Betrachtung der rechten Gehirnhälfte von oben und etwas von der Seite fällt als charakteristisches Merkmal auf, dass die Frontalwindungen nicht senkrecht zu der Zentralwindung verlaufen. Es ist das derselbe Typus, der auch bei Betrachtung der medialen Fläche in der radiären Anordnung der Furchen zutage trat. Die Bestimmung der Zentralfurche und damit der beiden Zentralwindungen ist nicht ganz leicht, da die Orientierung nach dem Sulcus cinguli fortfällt. Doch kann es nach dem Verhalten zur Fissura Sylvii (F. S.) kein Zweifel sein, dass die bezeichnete Furche den Sulcus centralis (S. c.) darstellt. Er steht mit der Sylvischen Furche durch die Furche co. in Verbindung, verläuft etwas schräg occipitalwärts und wendet sich dann im scharfen Knick senkrecht zum Hemisphärenrand. Der Gyrus praecentralis ist in seinem Verlaufe etwas verschoben, verbreitert und erscheint nicht einheitlich. Er wird begrenzt von den mit S. c. und f. II bezeichneten Furchen, die nach unten bis etwa 2 cm oberhalb der Sylvischen Furche konvergieren und dann parallel verlaufen und in letztere münden. Der Gyrus praecentralis hat annähernd die Gestalt eines rechtwinkligen Dreiecks, dessen Basis die Furche f. II ist. Dieser Basis parallel laufen zwei mit pr. 1 und pr. 2 bezeichnete Furchen, die die Einheitlichkeit des Gyrus praecentralis zerstören. In der Mitte zwischen vorderem Pol und der mit f. II bezeichneten Furche verläuft die mit f. I bezeichnete Furche parallel f. II. Aber auch senkrecht zu den letztgenannten Sulci verlaufen zwei Furchen F. 1 und F. 2, die den Frontallappen in die mit G. F. sup. resp. G. F. med. und G. F. inf. bezeichneten Abschnitte teilen. Verfolgt man die F. S., so gibt sie zuerst einen Ast nach oben ab, der den Anfangsteil der f. II darstellt und mit R. asc. bezeichnet ist. Es folgt darauf eine kleine Furche co., welche den Anfangsteil des Sulcus centralis bildet, der ja normalerweise nicht bis zur Fissura Sylvii reicht, sondern von dieser durch einen schmalen Gyrus getrennt ist. 1 cm occipitalwärts geht dann eine Furche ab, die sich bald in die beiden Aeste s. pctr. und P. I gabelt. Während s. pctr. nach dem Sc. zustrebt und sich auch mit ihm vereinigt, macht P. I einen leichten Bogen, der

frontalwärts konkav ist, und läuft dann parallel mit Sc. Nach kurzem Laufe teilt sich schliesslich F. S. in die Aeste P. II und P. III. Von den letzten parallelen Furchen möchte ich P. I als eine Fortsetzung von F. S. ansehen, da diese Verteilung der Furchen dem Normalen am meisten entspricht. P. II und P. III verlaufen parallel der Furche P. I und also auch parallel Sc.

Die übrigen Furchen sind regellose Anastomosen zwischen den im allgemeinen parallel zur Zentralfurche verlaufenden Furchen. Bestimmte Gyri occipitales, parietales etc. lassen sich nicht erkennen, ebensowenig ein Gyrus angularis und marginalis.

Linke Hemisphäre.

Der Furchungs- und Windungstyp der linken Grosshirnhälfte stimmt mit dem Typ der rechten Seite im ganzen wohl überein, in Einzelheiten aber sind mannigfache Verschiedenheiten zu finden.

Mediale Fläche. (Fig. III.)

An der medialen Fläche haben wir auch den tiefen Spalt, der sich nach vorn als s. I und nach hinten als Fissura calcarina fortsetzt. Der Cuneus ist auf dieser Seite noch schmäler als rechts und weit vorgestreckt, so dass die Fissura calcarina und Fissura parietooccipitalis vor ihrer getrennten Einmündung in den grossen Spalt parallel verlaufen. Im übrigen haben wir auch hier den radiären Verlauf der analog wie rechts benannten Furchen s. I und s. 1—7. Jedoch zeigen die Gyri links nicht den einfachen, langgestreckten Bau wie rechts, sondern sind durch kleine, in den verschiedensten Richtungen verlaufenden Furchen zerstückelt. Ein Sulcus cinguli fehlt auch auf dieser Seite vollständig.

Linke Hemisphäre, konvexe Fläche. (Fig. IV.)

Auch hier stimmt der Windungscharakter im ganzen mit dem der rechten Seite überein, ohne in feineren Einzelheiten der gleiche zu sein. Auch hier ist schwer die Zentralfurche zu finden, doch dürfte die mit Sc. bezeichnete Furche sicher als solche anzusprechen sein. Alsdann ist der Gyrus praecentralis und postcentralis besser und etwas anders ausgebildet als rechts. Im Frontalgebiet gilt dasselbe wie rechts. Im hinteren Parietalgebiet fallen die vielen kleinen Windungen auf. Ein Sulcus interparietalis lässt sich nicht abgrenzen.

Hirnbasis. (Fig. V.)

Die Betrachtung der Hirnbasis lässt folgendes erkennen: Olfactorius und Opticus bieten nichts besonderes. Letzterer hat bei der Herausnahme gelitten und ist daher undeutlich zu sehen. Ein sulcus orbitalis (So.) lässt sich beiderseits erkennen, links deutlicher wie rechts. Der Sulcus olfactorius (S. olf.) und der von ihm begrenzte Gyrus rectus ist nicht so gerade, wie der Norm und dem Namen entspricht, sondern sein an und für sich schon mit Krümmungen und Knickungen versehener Lauf wird auch noch von kleineren Furchen unterbrochen.

Am Temporallappen ist der Gyrus Hippocampi beiderseits wohl durch seine Lage zu den Hirnstielen gegeben. Im übrigen kann man eine grosse Längsfurche (f. coll.) an beiden Temporallappen erkennen, die der Fissura collateralis entspricht. So ist der Gyrus Hippocampi deutlich abgegrenzt. Der Gyrus lingualis, der ja normalerweise hinten von der Fissura longitudinalis cerebri durch den Gyrus cinguli getrennt wird, reicht in unserem Falle bis zum medialen Längsspalt heran und wird lateral gut von der Fissura collateralis abgegrenzt. Lateral folgt nun der Gyrus fusiformis, welcher nur im vorderen Teil durch einen mit dem normalerweise begrenzenden Sulcus temp. inferior zu identifizierbaren Spalt (t, i) begrenzt wird. Weiter occipitalwärts wird der Gyrus fusiformis von Furchen unterbrochen, die im allgemeinen senkrecht zur Fissura collateralis verlaufen und sich durch Kleinheit und Regellosigkeit auszeichnen.

Auch die Occipitallappen gestatten keinen Vergleich mit dem normalen Bilde, nur zeichnet sich namentlich der linke Occipitallappen durch einige trichterförmige Einziehungen aus.

Der vorliegende Fall gehört also zu der Kategorie von Fällen, wie sie von Eichler, Knox, Onufrowicz, Foerg, Probst, Kaufmann, Poterin-Dumontel, Huppert, Marchand und Stoecker beschrieben worden sind. Die histologische Untersuchung, die stattfinden soll, nachdem der äussere Aufbau des Gehirns festgelegt ist, wird dann ergeben, ob auch die innere Struktur sich mit der der vorerwähnten Fälle deckt.

Literatur-Verzeichnis.

Allgemeine Literatur.

Ernst, P., Heidelberg. Missbildungen des Centralnervensystems. Cap. II.

Hertwig, O., Entwicklungsgeschichte des Menschen und der Säugetiere.

Hochstetter. Entwicklungsgeschichte des Gehirns. Bibl. med. 1898.

Jelgersma, Neurol. Centralblatt 1890 und Archiv f. Psychiatrie. Bd. XXXII.

Marchand, Entwicklung des Balkens im menschlichen Gehirn. Archiv für mikroskopische Anatomie. Bd. XXXVII. 1891.

Retzius, Gustav, Das Menschenhirn. 1896.

Vogt, H., Balkenmangel im menschlichen Gehirn. Journal für Psychiatrie und Neurologie. Bd. V. 1905.

Zingerle, Bedeutung des Balkenmangels.

Spezielle Literatur.

Reil, Archiv für Physiologie. XI. **1812.** cit. nach Sander.

Dubreuil, Gazette medic. de Paris. **1835.** cit. nach Banchi.

Solly, The human brain. London **1836.** cit. nach Sander.

Ward. Medic. Gazette. London **1846.**

J. Clendinning, **1849.** cit. nach Mangelsdorff.

Battersby, **1850.** cit. nach Mangelsdorff.

Rokitansky, Aerztliche Berichte der Wiener Irrenanstalt für **1853.** Wien 1858. cit. nach Sander und Ornufrowicz.

Gauster, Wiener Zeitschrift XI. **1855.** cit. nach Banchi.

Foerg, Die Bedeutung des Balkens im menschlichen Gehirn. München **1855.**

Cruveillir, cit. nach Mangelsdorff.

Luschka, cit. nach Mangelsdorff.

Budin, Bull. de la Soc. anatom. cit. nach Mangelsdorff.

Bianchi, Storia del monstro etc. Torino **1855.**

Poterin-Dumontel, Mem. de la Soc. de Biologie. 4. **1862** und Gaz. Medic. de Paris No. 2, **1863.**

Huppert, Archiv für Heilkunde. **1871.**

Malinverni, Cervello d'homo mancante di corpus callosum. Torino **1874.** Ref. von Banchi.

Knox, Medical Journal. Glascow **1875.** Ref. von Banchi.

Eichler, Archiv für Psychiatrie. Bd. VIII. **1878.**

Mangelsdorff, Beitrag zur Casuistik der Balkendefekte. Diss. **1880.** Erlangen.

Mangelsdorff, Ibidem.

Anton, Zeitschrift für Heilkunde. Bd. VII. **1886.**

Anton, Ibidem.

Onufrowicz, Archiv für Psychiatrie. Bd. XVIII. **1887.**

Virchow, Festschrift für A. von Kölliker. **1887.** Ref. nach Centralblatt für Nervenheilkunde. **1887.**

Kaufmann, Archiv für Psychiatrie. Bd. XVIII. und XIX. **1887** und **1888.**

Mingazzini, Internat. Monatsschrift für Anatomie und Physiol. Bd. VII. **1890.**

Probst, Archiv für Psychiatrie. Bd. XXXIV. **1901.**

Banchi, Studio anatomico di un cervello senza corpo calloso. Arch. ital. Vol. III. Firenze **1904.**

Goldberg, Ein Fall von Balkenmangel im menschlichen Gehirn. Diss. Königsberg **1905.**

Marchand, Math.-phys. Klasse der Kgl. Sächs. Ges. der Wissenschaft. Bd. XXXI. **1909.** No. 8.

Stoecker, Archiv für Psychiatrie. Bd. 50. Heft 2. **1912** und Klieneberger Allg. Zeitschrift für Psychiatrie. Bd. 67.

Arndt und Sklarek, Archiv für Psychiatrie. Bd. XXXVII. **1903.** Partieller Balkenmangel.

Groz, D., Archiv für Psychiatrie. Bd. XLV. **1909.** Partieller Balkenmangel.

Lebenslauf.

Ich, Julius Schnabel, wurde am 8. Oktober 1888 als dritter Sohn des kgl. Eisenbahn-Werkmeisters A. Schnabel zu Berlin geboren. Hier besuchte ich bis zum 10. Lebensjahre die Bürgerschule und dann das Lessing-Gymnasium bis zur Obertertia. Die anderen Gymnasialklassen absolvierte ich auf dem kgl. Gymnasium zu Minden i. W., wohin mein Vater auf seinen Wunsch Ostern 1903 versetzt worden war. Nach bestandenem Abiturientenexamen, Michaelis 1908, bezog ich zuerst die Universität Berlin zum Studium der Medizin. Im 4. Semester ging ich nach Rostock, wo ich auch im 5. Semester meine vorärztliche Prüfung bestand. Im 6. Semester studierte ich in Würzburg und genügte zu gleicher Zeit meiner militärischen Dienstzeit. Die letzten 4 Semester studierte ich wieder in Rostock, und bestand hier am 18. Dezember 1913 die ärztliche Prüfung.

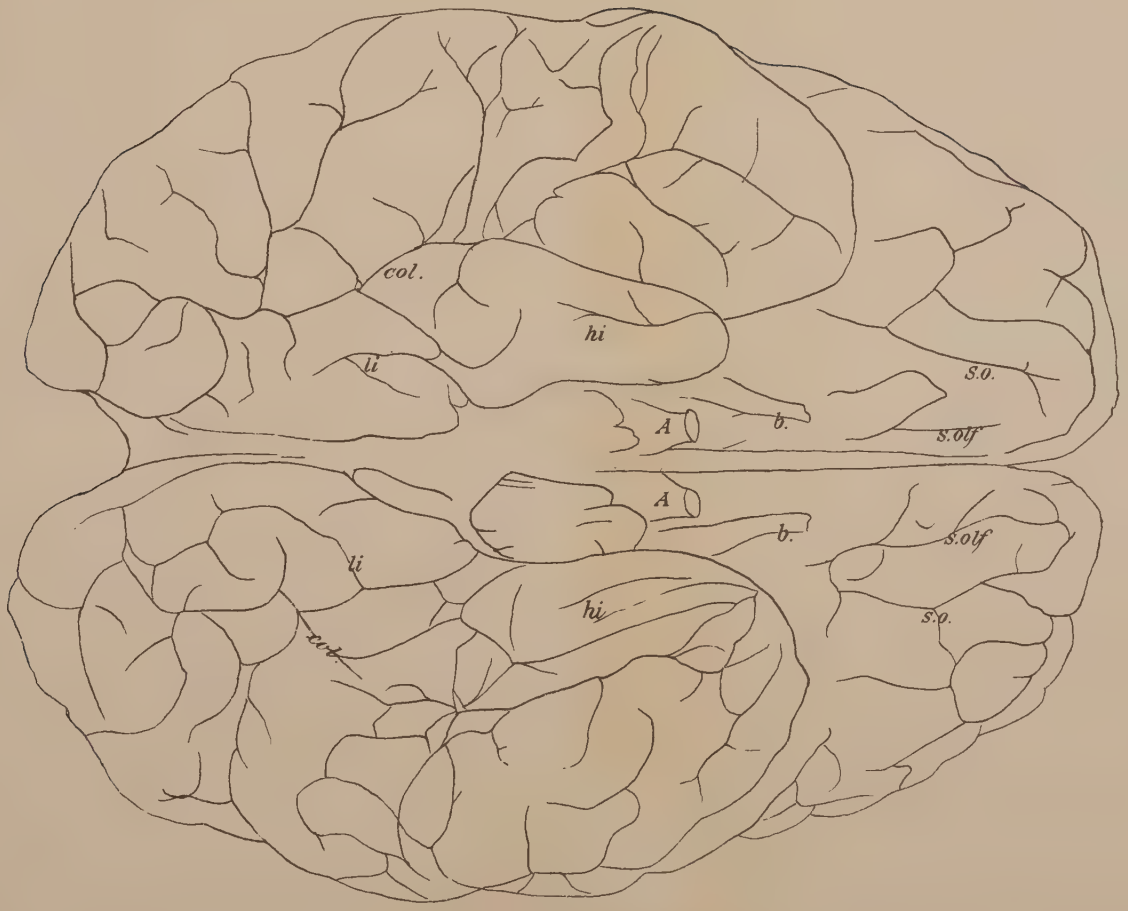
col.
hi
li
S.O.
A
b.
s.olf
A
b.
s.olf
li
hi
s.o.
cut.

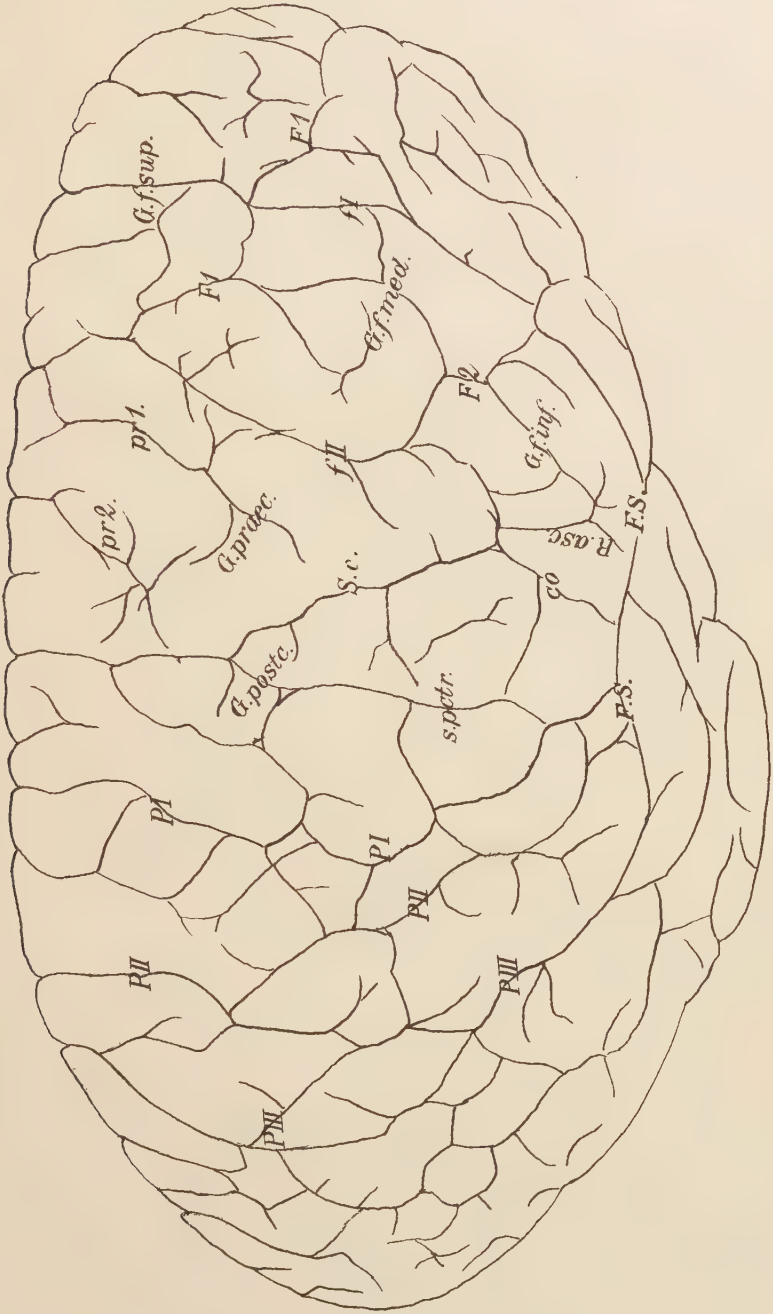
G.f.sup.
F1
fI
F1
G.f.med.
F2
G.f.inf.
pr1.
fII
pr2.
G.praec.
S.c.
R.asc.
F.S.
co
G.postc.
s.pctr.
P.S.
PI
PI
PII
PII
PIII
PIII

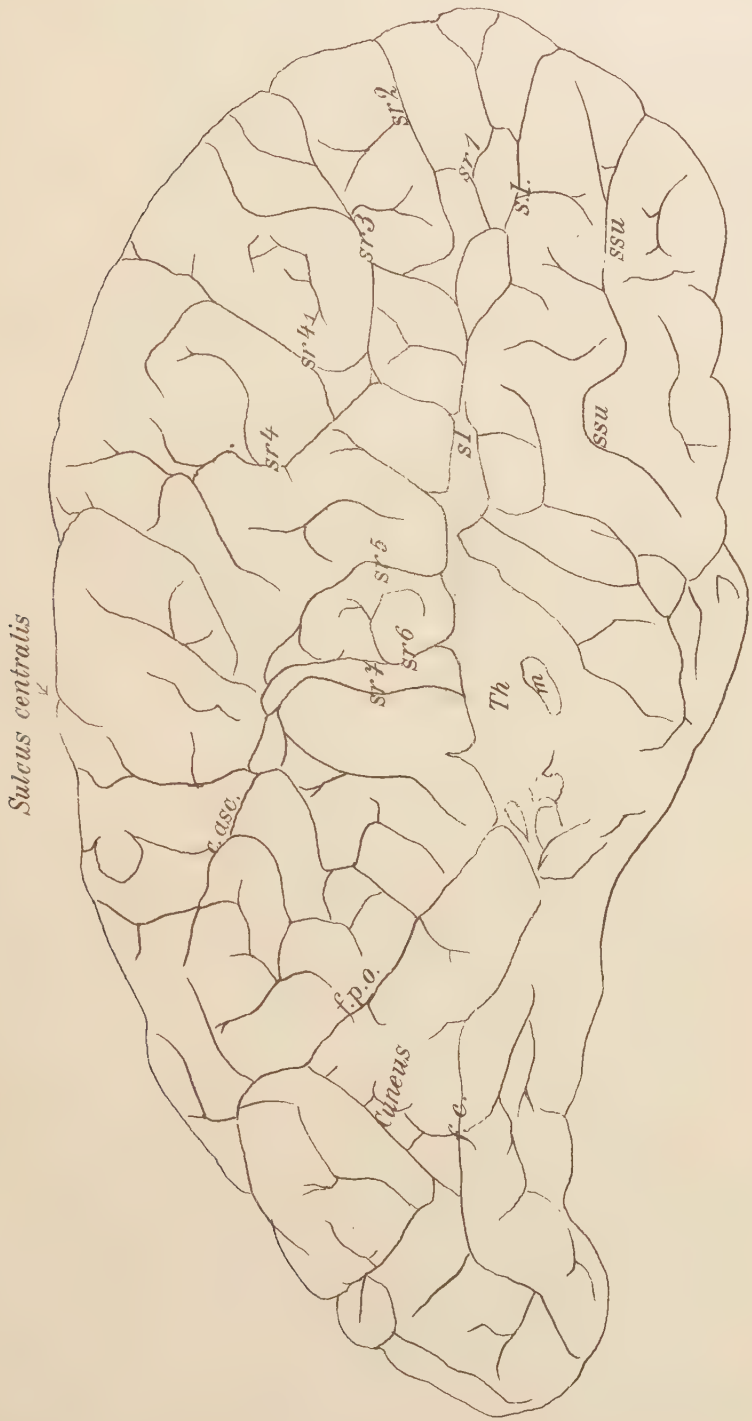
Sulcus centralis
sr 2
sr 1
s.l.
ssu
sr 3
sr 4₁
sr 4
s.l.
ssu
sr 5
sr 6
sr 7
Th
m
c. asc.
f.p.o.
cuneus
f.c.

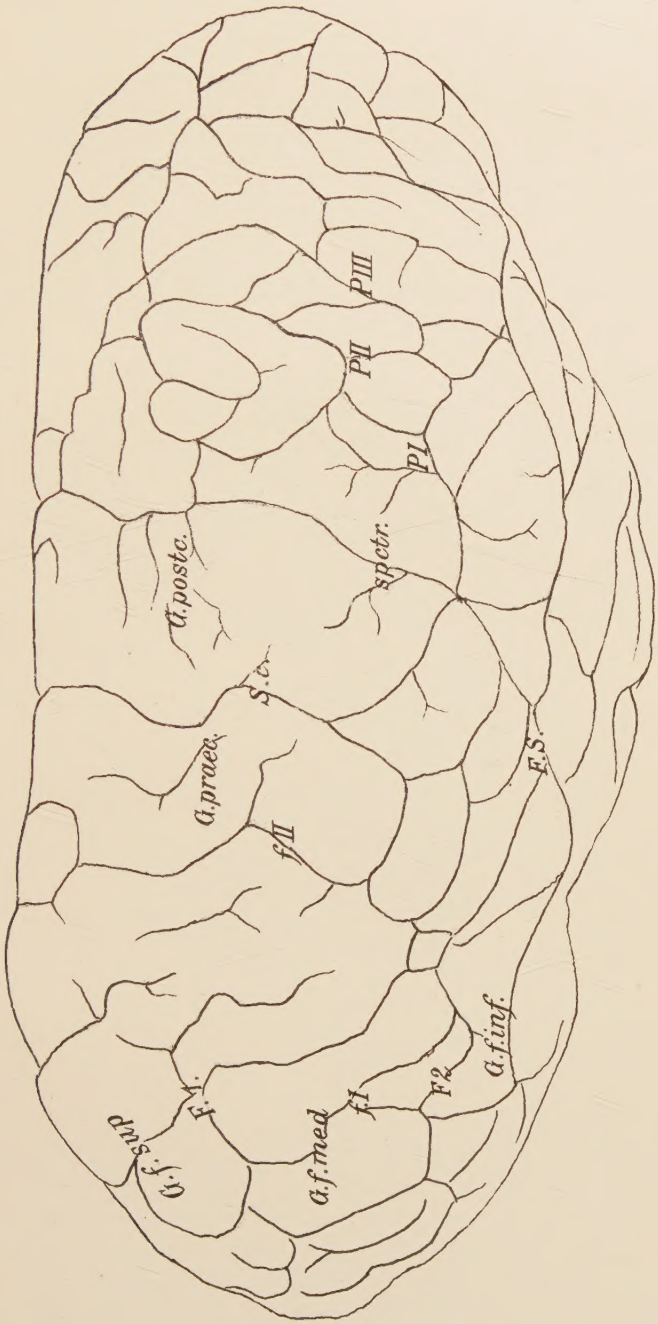
PIII
PII
PI
s.petr.
a.poste.
s.c.
a.prae.
f.II
F.S.
a.f.inf.
F2
f1
a.f.med
F.I.
a.f.sup

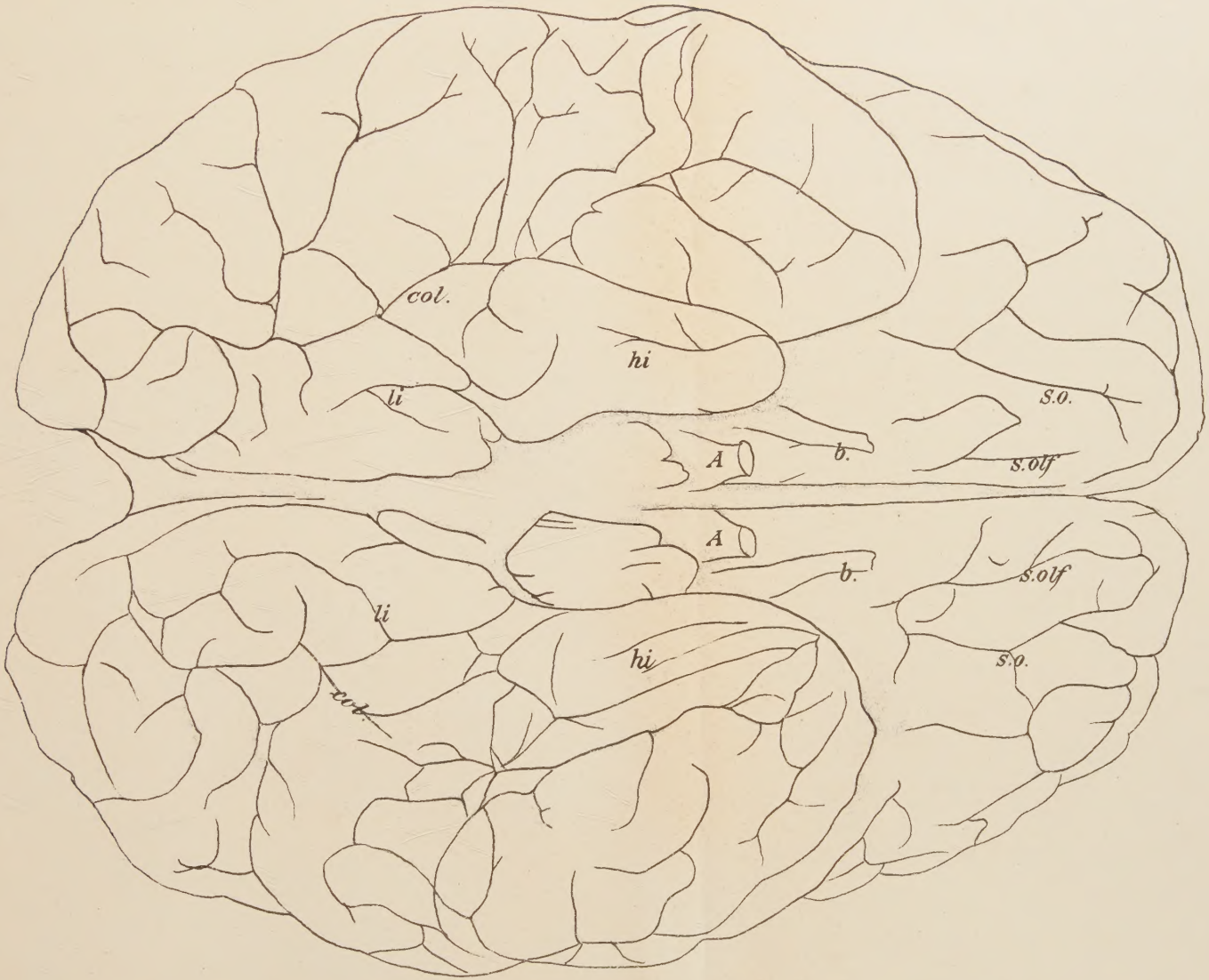
col.
hi
li
S.o.
A
b.
S.olf
A
b.
S.olf
li
hi
S.o.
col.